Terapia Endócrina em Câncer de Mama Metastático

Dra. Yeni Verônica Nerón

Diretora do Centro de Pesquisa Clínica do CEPON (2006-2012). Médica Oncologista Clínica e Pesquisadora do Centro de Pesquisas Oncológicas - CEPON - Florianópolis - SC. Membro do SBOC (Sociedade Brasileira de Oncologia Clínica), do LACOG (LACOG - Latin American Cooperative Oncology Group) e do GBECAM (Grupo Brasileiro de Estudos em Câncer de Mama). CRM-SC 6220.

O câncer de mama receptor hormonal positivo (RH+) é o subtipo com maior prevalência, tanto nos estágios precoces como também na doença metastática; além disso, o tratamento endócrino vem sendo cada vez mais utilizado para aqueles pacientes com tumor positivo para receptores hormonais, com excelentes resultados na prática clínica, aumentando a sobrevida livre de progressão, assim como a sobrevida total, afastando a necessidade do uso de quimioterapia nessas pacientes.

As diferentes estratégias desenvolvidas na terapia hormonal para o câncer de mama têm levado ao uso desde moduladores, inibidores seletivos do receptor de estrógeno a inibidores da aromatase.

É importante confirmar a presença do receptor hormonal na metástase e levar em consideração o tipo e a duração do tratamento hormonal adjuvante previamente realizado antes de escolher o tratamento hormonal mais adequado para estas pacientes.

Atualmente, o fator mais importante não é a sequência escolhida no tratamento hormonal para tratar o câncer de mama metastático RH+, e sim o uso de TODOS os agentes disponíveis para esse tipo de tumor hormônio-sensível.

A presença de metástases viscerais não impede a terapia endócrina, desde que a paciente não se encontre com sinais de disfunção orgânica, por exemplo, em crise de insuficiência ventilo-respiratória e/ou disfunção hepática, configurando uma doença agressiva.

Desafortunadamente, nem todos os pacientes respondem a este tipo de tratamento; existem aqueles que são resistentes primários ao tratamento endócrino e outros que vão responder ao tratamento em primeira linha e mais tarde podem desenvolver resistência ao mesmo.

Nos últimos anos estão sendo desenvolvidas estratégias para driblar essa resistência com novas drogas alvo-específicas; associando as mesmas, podemos obter maior benefício clínico.

Fica cada vez mais importante identificar e caracterizar o tipo tumoral para personalizar o tratamento das pacientes com câncer de mama e assim proporcionar uma maior sobrevida com qualidade nestas pacientes.

Caso clínico

IGS, 63 anos, feminino, casada, natural e procedente de Florianópolis (SC).

Em 2003, aos 53 anos, a paciente observou nódulo na mama esquerda três meses antes da sua primeira consulta médica. Foi indicada biópsia, tendo como resultado anatomopatológico, em 4 abril de 2003, carcinoma ductal invasor, grau II, estádio clínico IA (T1N0M0).

Imuno-histoquímica: RH(+), HER2 (-), Ki 67 = 5%.

Foi submetida a cirurgia de mama, realizada quadrantectomia esquerda mais esvaziamento axilar, sendo encaminhada ao Cepon para avaliação de QT e RDT adjuvante.

História mórbida pregressa de diabetes mellitus tipo II.

Como antecedentes gineco-obstétricos relata duas gestações, dois partos e nenhum aborto, menopausa com 51 anos. Nega antecedentes familiares de câncer.

Após a cirurgia da mama recebeu quimioterapia adjuvante com CMF, radioterapia na mama esquerda e usou tamoxifeno durante cinco anos.

Em setembro/2009 retorna à consulta com ultrassonografia de abdome mostrando múltiplos nódulos e massas hepáticas: Segmento III: 1,1 cm. Segmento III: 1,4 cm. Segmento IVb: 4,6 cm, lobo direito: 8,59 cm.

Tomografia de abdome (set/2009) confirma múltiplas lesões hepáticas, sugestivas de metástases confluentes, o que dificultava a mensuração de lesões individuais (figuras abaixo).

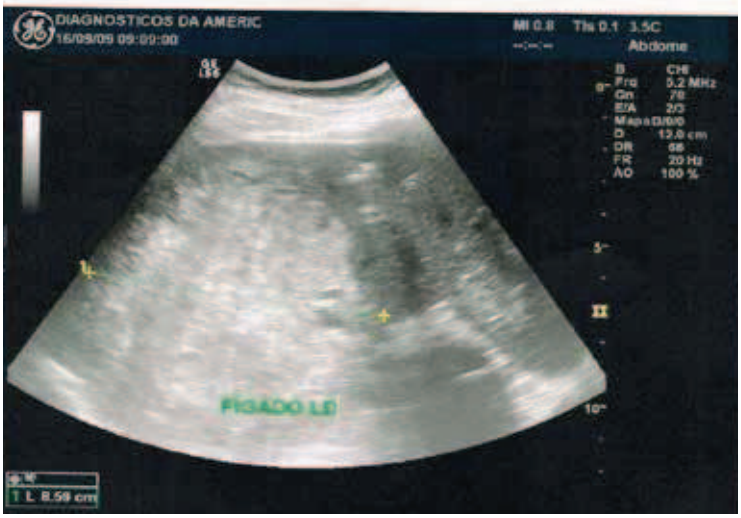

Foi proposta quimioterapia intravenosa para doença metastática. A paciente recusou-se a realizar esse tratamento e optou-se por iniciar capecitabina na dose de 1.000 mg/m^2 de 12-12 h via oral durante duas semanas, com 1 a 2 semanas de intervalo, que usou durante cinco meses. Realiza USG de abdome em março/2010, mostrando doença estável; os parâmetros laboratoriais de função hepática estavam normais.

A partir de abril/2010 inicia o tratamento com fulvestranto 250 mg IM mensalmente em forma contínua.

USG de abdome (agosto/2010) mostrou discreto aumento da lesão do lobo hepático direito, demais lesões inalteradas; continuou usando fulvestranto.

Na USG de abdome de dez/2010 houve diminuição do nódulo dominante para 3,6 x 3,3 cm, configurando uma resposta parcial > 50%. A USG de abdome de junho/2011 mostrou três nódulos no lobo hepático direito:

- 3,1 x 2,8 cm

- 3,4 x 2,2 cm

- 1,8 x 1,6 cm

- cisto hepático (1,4 x 1,4 cm).

Houve individualização dos nódulos com redução das dimensões do nódulo dominante (fig. 2).

USG de abdome (maio/2012): 2 nódulos no LHD:

- 2,4 x 2,0 1,9 x 1,8 cm

- cisto hepático estável.

A paciente continuou em terapia endócrina com fulvestranto até novembro de 2012, quando mostra em exames de imagem (USG e ressonância magnética de abdome) progressão de doença hepática, sem outros locais de metástases, com valores laboratoriais de função hepática normais.

A paciente sempre manteve excelente estado geral, com Performance Status de 100% durante esses 2 anos e 8 meses de tratamento com fulvestranto.

É proposto protocolo com exemestano 25 mg via oral/dia + everolimo 10 mg via oral/dia. A paciente inicia tratamento com exemestano isolado até providenciar o everolimo, que consegue iniciar em maio de 2013.

Atualmente encontra-se em tratamento ambulatorial, com boa tolerância e sem eventos adversos sérios até o presente momento.

Referências

1. Robertson J, Lindemann J, Llombart-Cussac A et al. Abstract S1-3: A comparison of fulvestrant 500 mg with anastrozole as first- line treat- ment for advanced breast cancer: Follow-up analysis from the 'FIRST' study. Cancer Res 2010;70(24 Suppl):Abstract nr S1-3.
2. Mehta RS, Barlow WE, Albain KS et al. Combination anastrozole and fulvestrant in metastatic breast cancer. N Engl J Med 2012;367:435-444.
3. Di Leo A, Jerusalem G, Petruzelka L et al. Results of the CONFIRM phase III trial comparing fulvestrant 250 mg with fulvestrant 500 mg in postmenopausal women with estrogen receptor-positive advanced breast cancer. J Clin Oncol 2010;28:4594-4600.
4. Osborne CK, Pippen J, Jones SE et al. Double-blind, randomized trial comparing the efficacy and tolerability of fulvestrant versus anastrozole in postmenopausal women with advanced breast cancer progressing on prior endocrine therapy: results of a North American trial. J Clin Oncol 2002;20:3386-3395.
5. Musgrove EA, Sutherland RL. Biological determinants of endocrine re- sistance in breast cancer. Nat Rev Cancer 2009;9:631-643.
6. Finn RS, Dering J, Conklin D et al. PD 0332991, a selective cyclin D kinase 4/6 inhibitor, preferentially inhibits proliferation of luminal es- trogen receptor-positive human breast cancer cell lines in vitro. Breast Cancer Res 2009;11:R77.
7. Miller TW, Balko JM, Arteaga CL. Phosphatidylinositol 3-kinase and antiestrogen resistance in breast cancer. J Clin Oncol 2011;29:4452- 4461.
8. Baselga J, Campone M, Piccart M et al. Everolimus in post-menopausal hormone receptor positive advanced breast cancer. N Engl J Med 2012;366:520-529.
9. deGraffenried LA, Friedrichs WE, Russell DH et al. Inhibition of mTOR activity restores tamoxifen response in breast cancer cells with aberrant Akt Activity. Clin Cancer Res 2004;10:8059-8067.
10. Piccart M. Final Progression-free survival analysis of BOLERO-2: a phase III trial of everolimus for postmenopausal women with advanced breast cancer [SABCS abstract P6-04-02]. Cancer Res 2012;72(suppl 24).